Aus der Kgl. Chirurgischen Universitätsklinik zu Marburg
(Geheimrat Dr. Küster).

Zur Casuistik der Operationen bei Carcinom des S romanum.

Inaugural-Dissertation

zur

Erlangung der Doktorwürde

in der

Medizin, Chirurgie und Geburtshülfe

der

Hohen medizinischen Fakultät der Universität Marburg

vorgelegt von

Anna Geheeb,
aus Geisa (Sachsen-Weimar),
approbirte Aerztin.

10. Juni 1907.

MARBURG
Buchdruckerei von Joh. Hamel
1907.

Von der medizinischen Fakultät als Dissertation angenommen
am 17. April 1907.

Gedruckt mit Genehmigung der Fakultät.
Referent: Herr Geheimer Medizinalrat Prof. Dr. Küster.

Meinem lieben Vater gewidmet.

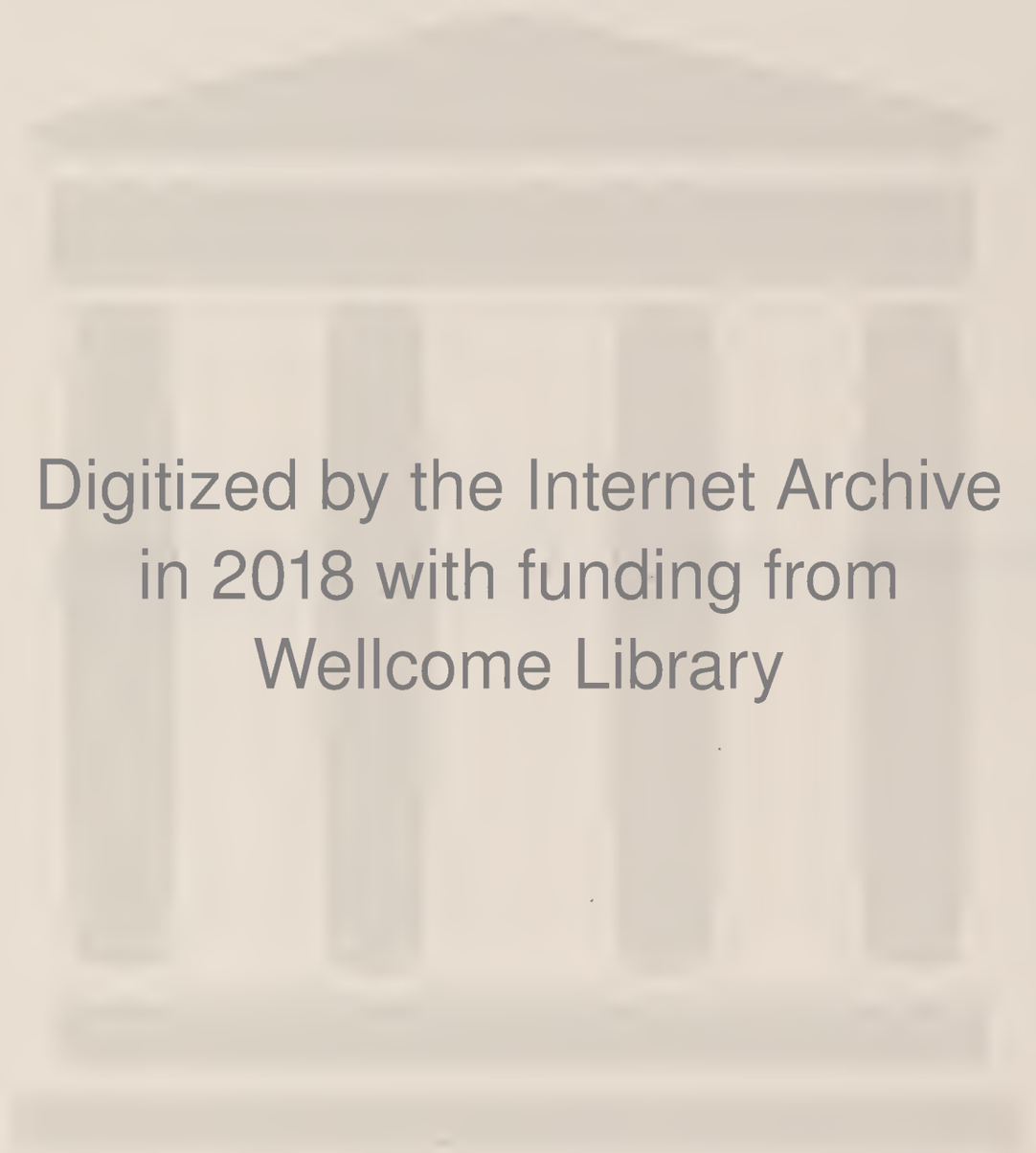

Digitized by the Internet Archive
in 2018 with funding from
Wellcome Library

https://archive.org/details/b30610801

Die malignen Tumoren des Dickdarms sind fast ausschließlich Carcinome. Sie haben auch hier ganz bestimmte Prädilektionsstellen. So findet man sie am häufigsten am unteren Ende der Flexura sigmoidea. Am zweithäufigsten kommt das Carcinom am Coecum vor, dann folgt die Flexura coli sinistra, das Colon transversum, das Colon ascendens und die Flexura coli dextra. Am seltensten beobachtete man Carcinom des Colon descendens.

Anschütz, dessen „Beiträgen zur Klinik des Darmkrebses" ich mehrere Statistiken entnommen habe, fand unter 128 Fällen von Dickdarmkrebs die Neubildung in folgender Weise lokalisiert:

Flexura sigmoidea	49
Coecum	24
Flexura coli sinistra	17
Colon transversum	15
Colon ascendens	10
Flexura coli dextra	9
Colon descendens	4

Das S romanum ist also Lieblingssitz des Colon carcinoms, und zwar ist es nicht der gut bewegliche Teil der Flexur, sondern die Übergangsstelle ins Rectum.

Was das Alter der Patienten anbelangt, so beobachtet man am häufigsten das Coloncarcinom zwischen dem 40. und 60. Lebensjahr. Zwischen dem 30. und 40. Jahr kommt es selten vor, noch seltener

vor dem 30. Bei Kindern unter 10 Jahren ist es noch nie beobachtet worden. Im 7. Dezennium ist das Coloncarcinom noch relativ häufig, während es jenseits der siebziger Jahre zu den größten Seltenheiten gehört.

In Bezug auf das Geschlecht findet man das Coloncarcinom der Erwachsenen und älteren Leute fast dreimal so häufig bei Männern als bei Frauen. *Anschütz* konstatierte, daß sich 128 Fälle von Coloncarcinom auf 90 Männer und 38 Frauen verteilten. Merkwürdig ist jedoch die Beobachtung, daß die wenigen Fälle von Dickdarmcarcinom, die bis jetzt im 2. Dezennium beobachtet wurden, ausschließlich Mädchen angehörten. Auch waren diese Fälle auffallend gutartig, während das früh auftretende Carcinom an anderen Organen durch seinen exquisit bösartigen Charakter ausgezeichnet ist.

Pathologisch-anatomisch zeigen die Carcinome des S romanum große Ähnlichkeit mit denen des Magens. Sie bilden, wie diese, Tumoren von höckeriger oder knolliger Oberfläche, zuweilen auch flächenhafte Infiltrate. Seltener kommen zottige Tumoren vor. Das Coloncarcinom ist ausgezeichnet durch seine Tendenz, sich rasch circulär auszubreiten, was in kurzer Zeit zu einer teilweisen oder völligen Darmstenose führen kann. Ebenso wie bei dem Magencarcinom kommt es bei dem Dickdarmcarcinome häufig zu geschwürigem Zerfalle des Tumors.

Die Geschwulst geht von den Lieberkühn'schen Drüsen aus. Von verschiedenen Formen findet man das Adenocarcinom, den Skirrhus und das Carcinoma medullare, von welchen das letztere am seltensten vorkommt.

Das Carcinom des S romanum bedingt fast stets

eine Darmstenose. Diese kann vorübergehend sein, wenn der Tumor geschwürig zerfällt. Die Stenose kann im anderen Falle vollständig werden und zum Ileus führen. Bricht ein ulcerirendes Carcinom in die Bauchhöhle durch, so entsteht eine diffuse carcinomatöse Peritonitis, die meist von der Bildung eines hämorrhagischen Exsudates begleitet ist. Bei Adhäsionen mit der vorderen Bauchwand und Durchbruch einer carcinomatösen Ulceration nach außen kommt es, allerdings äußerst selten, zur Bildung eines Anus praeternaturalis. Perforirende Ulcera führen ferner zu Kommunikationen des Darmes mit benachbarten Organen z. B. zu Mastdarm-Scheidenfisteln-, Colon-, Magenfisteln oder Mastdarm-Blasenfisteln. Die so häufigen Darmblutungen sind ebenfalls durch geschwürigen Zerfall des Tumors bedingt. Sterkorale Abscesse gehören mit zu den Folgeerscheinungen lange bestehender Carcinome des S romanum oder des Rectum.

Die Weiterverbreitung des Carcinoms des S romanum findet statt: 1. auf dem Wege der Lymphbahnen, wodurch die Mesenterial- und Retroperitonealdrüsen infiziert werden; 2. auf dem Wege der venösen Gefäße nach der Leber hin und 3. in Form multipler hirsekorngroßer Knötchen auf dem Peritoneum.

Die Aetiologie des Coloncarcinoms ist bis jetzt noch unbekannt. Man vermutet in manchen Fällen eine traumatische Entstehung, doch nur äußerst selten ist die Zeit zwischen Trauma und den typischen Symptomen des Coloncarcinoms eine hinreichend lange, um einen Zusammenhang zwischen Trauma und Carcinom annehmen zu können. Eine größere Berechtigung hat die Vermutung, daß das Carcinom auf dem Boden typhöser oder dysenterischer Ge-

schwüre entstehen könnte. Man findet in der Tat nicht allzuselten Typhus oder Dysenterie in der Anamnese. Manche Autoren sprechen der chronischen Obstipation eine gewisse Bedeutung zu. Doch findet man chronische Obstipation zu häufig bei anderen Erkrankungen, als daß sie für die Aetiologie des Coloncarcinoms von Wichtigkeit sein dürfte. Von manchen Pathologen wird behauptet, daß die Vererbung eine gewisse Rolle in der Aetiologie der Darmkrebse spiele, doch trifft dies mit den Beobachtungen der Chirurgen nicht zusammen.

Wenn man die Krankengeschichten zahlreicher Fälle von Carcinom des S romanum mit einander vergleicht, so findet man als Initialsymptome durchweg Verdauungsstörungen. Am häufigsten wird Obstipation angegeben. *Boas* hat Fälle beschrieben, bei denen über 20 Jahre hindurch Obstipation bestand, die allmählich in schwere Obstruktion überging.

Zuweilen wird Abmagerung angegeben, doch lange nicht so häufig wie bei Magencarcinom; man trifft sogar relativ oft Patienten mit Carcinom des S romanum, die auffallend wohlgenährt aussehen. Zu den Intialsymptomen gehören zuweilen reine Magenbeschwerden, ebenso unstillbare Diarrhoen. Mitunter kommt Obstipation abwechselnd mit Diarrhoe vor, auch fehlt nicht selten die Angabe, der Patient habe Blut im Stuhle bemerkt.

Von absolut sicheren Symptomen kann man jedoch nur dann reden, wenn sich palpatorisch ein Tumor nachweisen läßt und man deutlich vermehrte Darmperistaltik bez. Darmsteifung beobachtet.

Für die Coloncarcinome ist eine kürzere oder längere Zeit des latenten Wachstums charakteristisch, wodurch es sich wohl zum Teil erklären läßt, daß

z. B. nach einem Vergleich der Krankenhausdiagnosen mit den Sektionsprotokollen in Breslau 43% Coloncarcinome mehr seziert wie diagnostiziert werden. Durch dieses latente Wachstum der Coloncarcinome ist also die Frühdiagnose in vielen Fällen ganz unmöglich gemacht und es ist wohl nicht zu viel gesagt, wenn *Boas* in seiner letzten Abhandlung über „die Aussichten der Frühdiagnose bei den Intestinalcarcinomen“ behauptet:

> „das Stadium, in welchem eine wirkliche Frühdiagnose aussichtsvoll wäre, liegt für die Kranken und demgemäß auch für uns, jenseits unserer Erkenntnisgrenze.“

Boas fand unter 30 Fällen von Coloncarcinom 6 operabel, 24 inoperabel. Ein fast ebenso erschreckendes Resultat ergiebt die Breslauer Klinik: Anschütz fand unter 128 Fällen 65 operabel, 63 inoperabel, also nahezu 50%.

Wenn wir nun von den Kranken absehen, die überhaupt nicht zur Operation kommen, so können wir die Fälle von Carcinom des S romanum in zwei große Gruppen scheiden: 1. Carcinome mit Ileus, 2. Carcinome ohne Ileus.

Betrachten wir zuerst das Carcinom mit Ileus, so finden wir, wie die Statistik ergiebt, daß von allen Coloncarcinomen am häufigsten das Carcinom der Flexura coli sinistra und des S romanum mit Ileus kompliziert ist.

Anschütz fand unter 128 Fällen von Coloncarcinom folgendes:

S romanum	49	Fälle,	Ileus	31	mal,	11	Todesfälle
Coecum	24	„	„	6	„	4	„
Flexura coli s.	17	„	„	9	„	6	„
C. transversum	15	„	„	1	„	1	„
C. ascendens	10	„	„	0	„	0	„
Fl. coli dextra	9	„	„	4	„	3	„
C. descendens	4	„	„	0	„	0	„
	128	Fälle,	Ileus	51	mal,	25	Todesfälle.

Man kommt daher zu dem Schluß, daß der Ileus die gefährlichste Komplikation des Coloncarcinoms darstellt. Die Aussicht auf Heilung sinkt mit dem Auftreten von Ileus bedeutend herab und zwar je höher oben der Tumor sitzt, desto ungünstiger ist die Prognose. Die große Gefahr liegt darin, daß das Coecum meist sehr stark aufgebläht wird, wodurch allerdings in sehr seltenen Fällen Perforation mit nachfolgender Peritonitis entsteht. *Anschütz* beschreibt zwei Fälle von Carcinom des S romomum, die mit Ileus kompliziert waren und beide zum Exitus kamen. Er fand bei ihnen das Coecum über kindskopfgroß gebläht, blaurot und innen graugelb verfärbt. Bei einem Falle entdeckte er am Coecum eine 1 markstückgroße Perforationsstelle; bei dem anderen Falle war nur das Coecum ad maximum gebläht. Jedenfalls handelte es sich dabei zugleich um einen sehr festen Verschluß der Valvula Bauhini, denn die Dünndarmschlingen waren leer und kollabiert. Der starke Meteorismus des Coecum, seltener auch des übrigen Colon, erschwert die Diagnose des Carcinoms im höchsten Maße, denn er macht die Palpation des Tumors in den meisten Fällen unmöglich. Man muß sich daher öfters mit einer Wahrscheinlichkeitsdiagnose begnügen, wenn alle An-

zeichen des Ileus, sowie vermehrte Darmperistaltik und ein deutlicher Meteorismus des Colon bestehen.

Wie schon oben erwähnt, ist die Prognose des mit Ileus komplizierten Coloncarcinoms stets sehr ernst, und zwar je nachdem es sich um vollkommenen oder unvollkommenen Darmverschluß handelt. Nach *Mikulicz* starben etwa 70% bei vollkommenem, etwa 30% bei unvollkommenem Darmverschluß. Der Ileus verläuft um so rascher je höher oben der Tumor sitzt; sodaß man bei hochsitzendem Tumor 70% Mortalität rechnen kann. Ferner ist die Prognose abhängig von dem operativen Eingriffe, wie aus folgender Statistik von *Anschütz* hervorgeht:

Unter	9 Fällen von Colostomie bei hochsitzendem Carcinoma coli starben .	5 (55%)
„	28 Fällen von Colostomie bei tiefsitzendem Carcinoma coli slarben .	8 (28%)
Sa.	37 Fällen von Colostomie Todesfälle .	13 (35%)
Von	4 Anastomosen starben alle	100%
„	7 Vorlagerungen „	5 (70%)

Das Carcinom des S romanum ohne Ileus kommt relativ selten vor. Es bestehen dann jahrelang Darmbeschwerden, die den Patienten schließlich zum Arzte führen. Doch sind sie meistens von wechselndem Charakter, wodurch die Diagnose erschwert werden kann. Erst wenn der Tumor schon eine erhebliche Größe erreicht hat, wenn die Ulceration beginnt und der Stuhl blutige Beimengungen enthält, also in einem Stadium, in welchem die Operationschancen die denkbar ungünstigsten sind, kann die Diagnose mit absoluter Sicherheit gestellt werden.

Durch seinen Sitz am absteigenden Teil des

S romanum kann das Carcinom in der Regel nicht von oben her durch die Bauchdecken palpiert werden, ebensowenig ist es vom Rectum aus zu fühlen, weil es zu hoch sitzt. Meist kann man es nur eben mit einer Sonde erreichen und die verminderte Durchgängigkeit des Darmes an dieser Stelle konstatieren.

Nachdem ich nun im Allgemeinen die Aetiologie, Symptome und den Verlauf des Carcinoms des S romanum skizziert habe, möchte ich etwas näher auf zwei Fälle der Marburger Klinik eingehen. Im Anschluß daran werde ich die in Marburg mit Erfolg geübten Operationsmethoden besprechen und die außerdem noch geübten Methoden erwähnen.

Fall I. Max B., Sekretär aus Sondershausen, 47½ Jahre.

Carcinoma flexurae sigmoideae.

Aufnahme: 15. I. 1903.

Operation: 20. I. 1903.

Entlassung: 5. IV. 1903.

Anamnese: Der Patient war im Wesentlichen gesund und stammt aus gesunder Familie. Im Jahre 1875 litt er 3 Wochen lang an einer Blinddarmentzündung und hatte nach der Heilung noch 9 Monate Unbehagen bei der Verdauung, das sich bis zu Schmerzen steigerte. Seit 15—20 Jahren hat er Haemorrhoiden und hat öfters im Stuhl blutige Streifen bemerkt. Im August vorigen Jahres tat er einen Fall auf die linke Seite und verspürte danach einen leichten Schmerz in der Mittellinie des Unterleibes in der Tiefe. Dieser Schmerz ist seitdem geblieben. Ferner bemerkte er bald nach dem Falle eine häufige Beimengung von Blut und gallertigem Schleim zum Stuhl, bald nur in einzelnen Fäden und Klumpen, bald wurde nur Blut und Schleim etwa 2 Eßlöffel

voll entleert. Das Blut war bald hellrot, bald etwas dunkler, nie ganz schwarz. Er begab sich kurz nach Weihnachten vorigen Jahres in ärztliche Behandlung. Es wurde eine Diätkur verordnet und gleichzeitig die Vermutung auf eine Mastdarmgeschwulst geäußert, aber nicht innerlich untersucht. Patient sucht daher die Klinik auf.

Stuhlgang war täglich vorhanden, doch hatte der Patient in letzter Zeit das Gefühl, daß ein Teil des Stuhles im Leibe zurückblieb und gleichsam „abgeschnitten würde."

Status praesens: Gut genährter, kräftiger Mann. Herz und Lungen sind gesund.

Die Radialarterien sind etwas rigide. Das Abdomen ist gleichmäßig in mäßigem Grade aufgetrieben. Dies will der Patient öfters bemerkt haben, auch soll das Epigastrium aufgetrieben gewesen sein. Ein Tumor ist nicht zu palpieren. Die Perkussion ergiebt etwas hochtympanitischen Darmschall, sonst keine Veränderungen. Beim tiefen Eindrücken am rechten äußeren Rectusrande in der Gegend des kleinen Beckens bestehen leichte Schmerzen an einer begrenzten Stelle.

Auch in Narkose ist nichts zu palpieren. Am Anus sind einige Haemorrhoidalknoten. Die Rectaluntersuchung in Narkose läßt einen Tumor nicht erreichen, doch fühlt man scheinbar durch eine Schleimhautfalte hindurch eine höher oben gelegene Resistenz. Die Sonde (von Fingerdicke) stößt 17 cm oberhalb des Anus auf einen Widerstand, den sie nicht überwinden kann, während eine bleistiftdicke Sonde ihn passiert. Im Sondenloch findet man jedesmal etwas blutigen Schleim. Der Urin enthält weder Eiweiß noch Zucker.

20. I. Laparotomie. Morph. 0,015. Chloroform. Schnitt etwa 5 cm oberhalb des Nabels beginnend in der Mittellinie bis fast zur Symphyse. Man fühlt in der Tiefe des kleinen Beckens einen Tumor, welcher der Flexur angehört und mit der Nachbarschaft nur eben verlötet ist. Es gelingt durch stumpfe Ablösung den Tumor so weit zu isolieren, daß er sich bis vor die Wunde ziehen läßt. Man sieht jetzt, daß der Tumor die Darmwand noch nicht durchbrochen hat, und daß die Serosa noch frei ist. Drüsen werden nicht gefühlt. Nachdem der Darm ober- und unterhalb des Tumors provisorisch unterbunden ist wird die Darmresektion weit im Gesunden vollzogen. Sodann wird die circuläre Darmnaht und die Wiedervereinigung durch Czerny'sche Naht ausgeführt. Zur Mobilisierung des oberen Darmendes war eine Einkerbung des Mesenteriums nötig. Der Schlitz wird wieder genäht. 2 Tampons kommen zu beiden Seiten der Resektionsstelle. Die Flexur wird durch eine Catgutnaht an der vorderen Bauchwand fixiert. Dann folgt die Etagennaht der Bauchwand wie üblich: 4 penetrirende Silbernähte, Catgutnaht des Bauchfells und der Bauchaponeurose, jedes für sich, dann Seidennaht der Haut.

Der Tumor hat eine Größe von 6 cm. Er ist fast völlig circulär, nur eine wenige Millimeter breite Schleimhautbrücke ist noch gesund. Er ist oben und unten von harten, knolligen erhabenen Rändern begrenzt und ist geschwürig zerfallen. Das Lumen in seinem Bereich ist nur oben von Bleistiftstärke. Nach oben etwa 1 cm vom Rande des Ulcus entfernt, ist ein hirsekorngroßes Geschwulstknötchen in der Schleimhaut gelegen. Oben und unten sind je 2 cm makroskopisch gesunder Schleimhaut noch am

Präparat. Im Bereich der Muscularis gehen unten aber einige harte Stränge bis in die Nähe der Resektionsfläche.

Die mikroskopische Untersuchung ergiebt das typische Bild des Cylinderzellencarcinoms (Adenoma malignum).

Es ist im Gesunden operirt.

21. I. Das Befinden ist gut. Die starkdurchtränkten Kissen werden gewechselt. Am Abend, trotz Opium, 3 mal tgl. 12 Tropfen, blutig-schwarzer, breiiger Stuhlgang.

23. I. Befinden leidlich. Zeitweise treten kolikartige Schmerzen auf. Stuhl wieder dagewesen, wieder bluthaltig, breiig.

25. I. Stuhl geht trotz Opium in dünnbreiiger Form alle 2 Tage ab. Keine Darmfistel. Die Wunde sieht gut aus.

30. I. Heute, 10 Tage post operationem, etwas Kot in der Wunde.

31. I. Kot reichlicher. Die Nähte werden entfernt. Eine kleine Kotfistel in der vorderen Darmwand wird sichtbar.

3. II. Der Verband wird täglich gewechselt. Der Kot kommt in mäßiger Menge flüssig aus der Fistel, geht aber in größeren Mengen per vias naturales ab.

12. II. Das Befinden des Patienten ist im Ganzen leidlich. Die Temperatur stieg in den letzten Tagen bis auf 37^8 abends. Fistel unverändert, deutlich sichtbar. Wundsekretion mäßig.

14. II. Da die Temperatur steigt und die Wundsekretion zunimmt, wird im Bereich der Narbe die Haut gespalten, da ein sterkoraler Abscess befürchtet wird. Es finden sich in der Tat kleine

Abscesse, die aber nur im massigen subkutanen Fett liegen. Es werden feuchte Verbände gemacht.

17. II. Die Temperatur ist jetzt normal. Die Kotfistel sezernirt weniger.

26. II. Die Kotfistel ist nur noch für Gase durchgängig. Gute Granulation der Wunde.

3. III. Auch Gase passieren die Fistel immer weniger.

10. III. Ein kleiner Furunkel am rechten Oberschenkel hinten macht etwas Beschwerden. Feuchte Verbände.

13. III. Die Wunde wird durch Heftpflaster zusammengezogen. Flatus sind in letzter Zeit nicht mehr durchgekommen.

20. III. Der Patient giebt an, daß zuweilen, sehr selten, unter hörbarem Zischen noch Gase durch die Wunde abgehen. Die Wunde ist von gutem Aussehen, fast ohne Sekretion.

26. III. Der Furunkel am Oberschenket hat sich spontan geöffnet.

Der Urin enthält keine pathologischen Bestandsteile.

1. IV. Der Furunkel ist unter feuchten Verbänden abgeheilt. Die Bauchwunde ist völlig geschlossen. Die Narbe sezernirt nur noch spärlich.

5. IV. Die Narbe der Bauchwunde ist derb und trocken. Der Patient befindet sich wohl. Stuhlgang regelrecht.

Der Patient wird entlassen.

Er teilt im Januar 1907 mit, daß er vollkommen gesund sei.

Fall II. Peter Sch., 36 Jahre, Landwirt aus Neuenhain. Carcinoma flexurae sigmoideae.

Aufnahme: 30. I. 1907.

Operation: 1. II. Anus praeternaturalis.
9. II.. Resectio flexurae.
17. II. Schluß des Anus praeternaturalis.

Anamnese: Der Patient will früher stets gesund gewesen sein. Seit etwa 1 Jahr will er Verdauungsstörungen gehabt haben. Nach seiner Angabe hat er seit 6 Tagen weder Stuhl noch Flatus gehabt. Abführmittel und Klystiere halfen nichts. Erbrechen war in den letzten Tagen einigemal da. Diesen Zustand will er schon öfters gehabt haben, doch noch nie so lang dauernd wie jetzt. Zuletzt bestand er Weihnachten.

Der Patient ist abgemagert und klagt über Druck im Unterleib. Er hat große Schwierigkeit beim Stuhlgang. Blut im Stuhl hat er niemals bemerkt.

Status praesens: Blasser, recht verfallen aussehender Mann.

Die Lungen und das Herz sind gesund.

Der Leib ist im Ganzen etwas aufgetrieben. Man kann ab und zu eine sich bewegende Darmschlinde sehen. Der Dickdarm erscheint nicht aufgetrieben. Es ist nirgends eine Resistenz zu fühlen.

Die Untersuchung per rectum ist ergebnislos. Die Sonde gelangt etwa 20 cm vom Anus aufwärts auf einen unpassierbaren Widerstand.

31. I. Der Patient hat am Abend starke Leibschmerzen. Die Gegend des Dickdarms ist stark aufgetrieben. Einläufe haben keine Wirkung. Der Patient hat einmal erbrochen.

1. II. Unter Lumbalanaesthesie wird ein Schnitt in der linken Unterbauchgegend parallel dem Leistenbande geführt. Nach Eröffnung des Bauchfelles entleert sich wenig gelbliche Flüssigkeit. Man fühlt im S romanum einen apfelgroßen, ganz harten

Tumor, welcher dem Darm angehört. Er ist ziemlich gut beweglich, sitzt aber der Beckenwand nirgends an.

Die Bauchwunde wird durch Silberdraht und Seidenknopfnähte wieder geschlossen. Rechts wird ein Anus praeternaturalis angelegt, welcher dicht am Coecum sitzt.

2. II. Eröffnung des Darmes mit dem Thermokauter. Es geht Kot und Luft ab. Der Patient fühlt sich erleichtert.

6. II. Der Patient erholt sich gut. Der Appetit ist gut, die Temperatur normal.

9. III. Lumbalanaesthesie, später noch etwas Narkose.

Eröffnung der Wunde auf der linken Seite, nachdem der Darm rechts durch Tampons geschlossen ist. Der Schnitt muß noch verlängert werden. Die Ablösung des Tumors von der Beckenwand ist sehr schwierig, gelingt aber nach zahlreichen Unterbindungen. Dabei reißt der Tumor ein. Nach Anlegen von Darmklemmen wird, nachdem das Mesorectum unterbunden ist, der Darm peripher, dann central durchtrennt. Die Vereinigung des Stumpfes gelingt leicht. Er wird Ende zu Ende vereinigt durch Knopf- und fortlaufende Naht. 2 Tampons. Schluß der Wunde durch Silberdraht.

Zuletzt erfolgt erneute Tamponade des Anus praeternaturalis.

Der Patient hat am Abend keine Beschwerden. Der Puls ist gut.

10. II. Durch den Anus praeternaturalis ist etwas Kot abgegangen. Der Leib ist weich und nirgends schmerzempfindlich.

Der Patient befindet sich wohl.

11. II. Die Tampons am Anus praeternaturalis werden entfernt und Drains eingelegt. Salbenverband.

19. II. Die Nähte werden entfernt. Die Wunde ist reizlos und sezerniert nur wenig. Die Tampons werden aus dem Anus praeternaturalis weggelassen.

4. III. Die Naht am Anus praeternaturalis heilt. Der Fistelgang auf der linken Seite ist bis auf 2 cm geschlossen.

Der Patient hat sich außerordentlich erholt und sieht gut aus.

17. III. Patient steht auf. Wunde bis auf eine kleine, granulierende Stelle geheilt. An der Stelle des Anus praeternaturalis noch ein feines Fistelchen.

Geheilt entlassen am 22. III.

Der Tumor ist 5—6 cm lang. Er hat den Darm innen vollständig circulär umwachsen. Die Oberfläche ist knollig und höckerig. Die Knollen erreichen die Dicke von 3 cm. Im Centrum der Knollen sieht man eine beginnende Ulceration. Der Rand ist wallförmig. Das Lumen ist kaum mehr durchgängig gewesen. Die Schleimhaut ober- und unterhalb des Tumors erscheint deutlich infiltrirt, gerötet und stellenweise von einem sulzigen Belag bedeckt. Daneben findet sich noch etwa 1 cm breit gesunde Schleimhaut. Es ist im Gesunden operiert.

Die Muscularis und die Darmserosa scheinen noch intakt zu sein.

Im mikroskopischen Präparat bietet sich folgendes Bild: während die Lieberkühn'schen Drüsen entfernt vom Tumor einen ganz normalen Bau zeigen, sind bereits an der Grenze des Tumors auffallend wenig Becherzellen zu finden. Die Tumordrüsen sind von unregelmäßiger Gestalt und mit Ausbuchtungen und Verzweigungen versehen, zuweilen sieht man papilläre

Vorsprünge. Das Epithel der Tumordrüsen ist unregelmäig gebautes, vielfach mehrschichtiges Cylinderepithel. Stellenweise durchbrechen die wuchernden Epithelien die Muscularis mucosae. Zwischen den Drüsen findet sich auffallend wenig Bindegewebe. Die Lymphgefäße sind stark erweitert. Die Muskulatur ist schon zum größten Teil von Tumormassen durchwuchert.

Es handelt sich also auch hier, wie im vorigen Falle, um ein weit vorgeschrittenes Adenocarcinom (malignus Adenom) des S romanum.

Im Fall B. wird in der Anamnese ein Trauma angegeben, doch ist dieses vermutlich in der Aetiologie des Carcinoms nicht von Bedeutung. Denn es ist sehr unwahrscheinlich daß ein so großes Carcinom, in der Zeit von weniger als einem halben Jahr wachsen könnte.

Vielmehr ist anzunehmen, daß das Carcinom zur Zeit des Traumas bereits im Wachstum begriffen war und durch dasselbe zum erstenmal schmerzempfindlich wurde. Daß es im Fall B. nicht zum Ileus kam, mag wohl durch die schon bestehende Ulceration des Tumors zu erklären sein. Da der Patient also ohne Ileus in die Klinik kam, konnte bei seiner Operation die ideale, einzeitige Resektion gemacht werden, die sich vorzüglich bewährt hat. Der Patient hat nicht nur die Operation glücklich überstanden, sondern konnte auch verhältnismäßig bald seine Arbeit wieder aufnehmen. Er ist bis heute recidivfrei geblieben, also bereits 4 Jahre.

Bei dem Fall Sch. ist in Bezug auf die Aetiologie nichts bekannt. Doch scheint hier das Wachs-

tum des Tumors ein langsameres gewesen zu sein, da der Patient schon seit einem Jahr Verdauungsbeschwerden und zeitweise Ileussymptome gehabt haben will. Bei ihm wäre die einzeitige Resektion ein gefährliches Vorgehen gewesen, weil Ileus bestand. Es war hier die dreizeitige Resektion vorzuziehen, die darin bestand, daß man zuerst einen Anus praeternaturalis am Coecum anlegte, am nächsten Tag den Darm eröffnete, 7 Tage später die Resektion des Tumors vornahm und nach vollendeter Heilung der Darmwunde den Anus praeternaturalis schloß. Diese drei Operationen wurden unter Lumbalanaesthesie vorgenommen. Der Patient hat die Operationen gut überstanden und sich gut erholt.

Hier wurde also bei dem Falle ohne Ileus die einzeitige, bei dem Falle mit Ileus die dreizeitige Resektion geübt. Die einzeitige Resektion kann überhaupt nur bei relativ leichten Fällen in Betracht kommen. Der Tumor muß noch gut beweglich sein und es dürfen noch keine Verwachsungen bestehen. Wenn jedoch der Tumor schon ziemlich groß ist, schwer beweglich und mit der Beckenwand verlötet erscheint, ferner, wenn es sich um sehr kachektische Patienten handelt, die einen so lange dauernden Eingriff wie den der einzeitigen Resektion voraussichtlich nicht überstehen würden, so muß, auch wenn kein Ileus besteht, die mehrzeitige Resektion vorgenommen werden.

Es kommen bei Carcinom des S romanum mit Ileus noch folgende Operationen in Betracht:

1. Die Colostomie, die darin besteht, daß man einen Anus praeternaturalis anlegt. Sie wird speziell bei Carcinom des S romanum angewendet. *Anschütz* berichtet über 37 Fälle von Coloncarcinom mit Ileus,

bei denen die Colostomie ausgeführt wurde. In 28 Fällen handelte es sich um Carcinom des S romanum.

2. Die Enteroanastomose, welche seltener geübt wird. Sie besteht in derVerbindung einer Ileumschlinge mit einem Teile des Colon unterhalb des Carcinoms. Sie kommt nur dann in Frage, wenn es sich um große, hochsitzende Carcinome handelt, die wegen ihrer Größe und ihrer Metastasen inoperabel geworden sind, aber Stenosenerscheinungen veranlassen.

3. Die einzeitige Resektion. Sie ist bei bestehendem Ileus gefährlich und wird deshalb nur noch selten ausgeführt, denn es muß bei Ileus zuerst der Darm entlastet werden, ehe man eine Resektion vornehmen kann. Ferner kommt es bei dieser Methode deshalb zuweilen zu Mißerfolgen, weil die Darmnaht nicht hält, was eine tötliche Peritonitis zur Folge hat. Manche Autoren haben eine Mortalität 50—70% nachgewiesen.

Bei der Behandlung des Carcinoms des S romanum ohne Ileus giebt es zwei Gruppen der Operationsmethoden: einmal solche, die nur eine palliative Behandlung bezwecken und solche, die die Entfernung des Tumors erzielen. In allen zweifelhaften Fällen muß die Probelaparotomie entscheiden, welcheMethode zu wählen sei. Diese ist nur dann zu unterlassen, wenn die Metastasen schon so ausgebreitet sind und der Patient so hochgradig kachektisch ist, daß auch von einer palliativen Behandlung nichts mehr zu erwarten ist. Zu der ersten Gruppe gehört die oben besprochene Colostomie verbunden mit der Anlage eines Anus praeternaturalis und die Anastomosenbildung. Sie kommen beide nur bei den inoperablen — und zwar speziell bei den hochsitzenden — Coloncarcinomen in Betracht. Die letztgenannte Methode

dient auch zuweilen zur Vorbereitung einer Radikaloperation.

Bei der Anastomosenbildung unterscheidet man die am häufigsten geübte einfache Enteroanastomose von der einseitigen, inkompletten Darmausschaltung. Die einfache Enteroanastomose wird meist bei Carcinoma coeci gewählt und besteht darin, daß man eine Ileumschlinge mit dem Colon transversum verbindet. *Anschütz* berichtet über 16 Fälle von Coloncarcinom, von denen er 9 auf diese Weise mit Erfolg operierte.

Die einseitige inkomplete Enterostoanastomose wird vorwiegend bei Carcinom der Flexura coli dextra ausgeführt. Es wird eine Ileumschlinge mit dem Colon descendens oder transversum verbunden, um hierdurch die erkrankte Darmpartie auszuschalten.

Wegen des tiefen Sitzes des Carcinoms des S romanum, (meist am schlechtbeweglichen, absteigenden Schenkel) kann hier keine Enteroanastomose in Frage kommen.

Es bleiben jetzt also noch die radikalen Operationen zu besprechen. Sie beabsichtigen die Entfernung des Tumors, kommen daher nur dann in Anwendung, wenn noch keine Metastasen nachgewiesen werden können. Hierher gehört die einzeitige und die mehrzeitige Resektion.

Die Heilungsaussichten sind nach *Anschütz* bei Coloncarcinom weit günstiger wie bei anderen Carcinomen z. B. Mammacarcinom: 40 gegen 23%.

Die einzeitige Resektion ist die am wenigsten gebräuchliche Methode und zwar weil, wie oben erwähnt, zuweilen die circuläre Darmnaht nicht hält. *Anschütz* berichtet über 12 Fälle von einzeitger Resektion mit circulärer Naht, von denen nur 5 Fälle

durchkamen; während nach einer Statistik von *Cavaillons* von 15 auf diese Weise operirten Fällen 10 die Operation überstanden. Die Todesursache ist meist Perforatirperitonitis oder Peritonitis mit Pneumonie, seltener Embolie oder Erschöpfung.

Sehr viel weniger gefährlich ist die zweizeitige Resektion. Sie besteht darin, daß man im ersten Akt entweder einen Anus praeternaturalis anlegt oder eine einseitige oder totale Darmausschaltung macht und dann nach mehreren Tagen, wenn der Patient sich etwas erholt hat, am kotfreien Darm die Resektion vornimmt.

Von *Mikulicz* wurde am häufigsten die Vorlagerungsmethode geübt. Es verteilen sich die von *Anschütz* beschriebenen 30 Fälle folgendermaßen:

S romanum	11
Coecum	7
Colon transversum	4
Flexura coli sinistra	3
Flexura coli dextra	2
Colon ascendens	2
Colon descendens	1

Von diesen 30 Fällen starben nur 3 infolge der Operation (Peritonitis), während 3 weitere an Krankheiten zu Grunde gingen, die mit der Operation nicht im Zusammenhang standen (Embolie, Lungengangrän, kroupöse Pneumonie) also 10%.

Am besten hat sich bis jetzt bei tiefsitzendem Carcinom des S romanum und bei hochsitzendem Rectumcarcinom die dreizeitige Resektion bewährt, wie sie in der Marburger Klinik geübt wird. Sie ist älteren Ursprungs. Von *Baum* wurde sie zuerst beschrieben. Sie besteht im Wesentlichen darin, daß man zuerst einen Anus praeternaturalis anlegt und

für eine gründliche Entleerung und Reinigung des Dickdarms oberhalb des Tumors sorgt.

Dann folgt mehrere Tage später die Resektion des Tumors und die Naht des kotfreien Darmes; endlich der Verschluß des Anus praeternaturalis.

Schloffer hat 8 Fälle beschrieben, die ebenfalls nach dieser Methode operirt und alle geheilt wurden. Die Methode hat freilich den Nachteil, daß der II. Akt einen sehr langdauernden Eingriff bedeutet und somit die Gefahr der Shockwirkung in sich birgt.

Zuletzt möchte ich noch einen kurzen Ueberblick über die seit 1890 wegen Carcinom des S romanum in der Marburger Klinik behandelten 9 Fälle geben.

In Bezug auf Alter, Geschlecht und Ausgang der Behandlung urteilen sie sich folgendermaßen:

30—40	Jahre	1	Fälle,	davon	1	Männer	0	Frauen	1	geheilt	0	Exitus	0	inoperabel
40—50	„	1	„	„	1	„	0	„	1	„	0	„	0	„
50—60	„	3	„	„	1	„	2	„	1	„	1	„	1	„
60—70	„	3	„	„	2	„	1	„	1	„	2	„	0	„
70—80	„	0	„	„	0	„	0	„	0	„	0	„	0	„
80—90	„	1	„	„	1	„	0	„	0	„	1	„	0	„
		9	Fälle,	davon	6	Männer	3	Frauen	4	geheilt	4	Exitus	1	inoperabel

Am Schlusse meiner Arbeit komme ich der angenehmen Pflicht nach, meinem verehrten Lehrer

Herrn Geheimrat Professor Dr. Küster

für die gütige Ueberlassung des Materials und der Krankengeschichten, sowie für seine wertvolle Unterstützung bei der Durchsicht der mikroskopischen Präparate meinen ergebensten Dank auszusprechen.

Litteratur.

Anschütz: Ueber den Verlauf von Ileus bei Darmcarcinom und den lokalen Meteorismus bei tiefsitzendem Dickdarmverschluß. v. Langenbeck's Archiv Bd. 62. 1902.

— — Beiträge zur Klinik des Dickdarmkrebses. Mitteilungen aus den Grenzgebieten der Medizin und Chirurgie, 1907.

Boas; Erfahrungen über das Dickdarmcarcinom. Deutsche med. Wochenschrift, 15. Febr. 1900.

— — Diagnostik und Therapie der Darmkrankheiten, 1899.

— — Welche Aussichten bestehen für eine Frühdiagnose der Intestinalcarcinome? Mitteilungen aus den Grenzgebieten der Medizin und Chirurgie, Bd. 15.

Bloch: Om extra-abdominal Behandling uf cancer intest. Kopenhagen 1892.

Beniesowitsch: Zur Frage des Dickdarmcarcinoms, 1897.

de Bovis: Le cancer du gros intestin. Rectum excepté, Revue de chir. Paris 1900.

Crämer: Zur Diagnose des Dickdarmcarcinoms. München med. Wochenschrift 1902, No. 24.

Czerny: Colotomie bei Darmblähung. Virchows Archiv Bd. 101.

Delagénière: Etude critique sur les differents tractements appliqués aux tumeurs du gros intestin. 1887.

Groß: A case of scirrhus of the Colon. Laparotomie. Death. Philadelphia 1886.

Heinatz: Ueber Heredität des Krebses. 1903.

Keen: Carcinom des Colon. 1894.

Köhler: Darmresektion bei Carcinom des Dickdarms. Inaug.-Diss. Breslau 1881.

Kulenkampff: Carcinom der Flexur mit Invagination der letzteren in das Rectum. 1886.

Hochenegg: Ueber eine neue Form des Darmverschlusses (Kombinationsileus). Wiener klin. Wochenschr. 1897. No. 51.

Lardenois: Traitement chirurgical du cancer du gros intestin. Thèse de Paris 1899.

v. Mikulicz: Chirurgische Erfahrungen über das Darmcarcinom. v. Langenbeck's Archiv. Bd. 69, 1903.

— — Die heutige Magen-Darmchirurgie und ihre Bedeutung für den inneren Arzt. Die deutsche Klinik 1904.

Paul: Two cases of colectomy. Brit. med. journ. Febr. 1900 Colotomy and Colectomy 1903.

Quénee: Sur le traitement du cancer 1896.

Riedel: Zur operativen Behandlung des Dickdarmcarcinoms. Deutsche med. Wochenschrift. 1887.

Rosa: Ueber die Resektion des Colon und Coecum.

Rotter: Ueber Coloncarcinom. Freie Vereinigung der Chirurgie Berlin, 9. III. 1903.

Samson: Zur Kenntnis der Flexura sigmoidea. Inaug.-Diss. Dorpat 1891.

Schloffer: 31 Fälle von Dickdarmcarcinom aus der Wölfer'schen Klinik. 74. Versammlung deutschèr Naturforscher und Aerzte 1902.

— — Zur operativen Behandlnng des Dickdarmcarcinoms. Beiträge zur klin. Chirurgie Bd. 38, Heft 1 und 2.

Lebenslauf.

Am 20. März 1875 wurde ich, *Anna, Ida, Bertha Geheeb,* Tochter des damals in Geisa (Sachsen-Weimar) wohnhaften Apothekers *Adalbert Geheeb,* ev. Konfession, geboren. Ich besuchte zuerst die evangelische Schule in Geisa, dann die Töchterschule in Fulda, das französische Pensionat in Valangin près Neuchâtel und das Pestalozzi-Seminar in Berlin. Darauf verbrachte ich fast 5 Jahre als Privatlehrerin in Manchester und Castletown (Isle of Man) und bereitete mich während dieser Zeit durch Privatstunden für das Abiturium vor. Im September 1899 bestand ich die Maturitätsprüfung in Bern und studierte 2 Semester in Zürich. Auf Grund der „Uebergangsbestimmungen für das medizinische Studium reichsdeutscher Frauen im Ausland, Sept. 1900" konnte ich meine Studien in Halle fortsetzen, wo ich nach 3 weiteren Semestern das Physicum bestand. Meine klinischen Studien begann ich in Leipzig und setzte sie in Marburg fort, wo ich im Februar 1907 das Staatsexamen bestand, worauf ich sogleich approbirt wurde.

Die Semester vom Wintersemester 1903/04 bis Sommer-Semester 1905 mußten wegen Krankheit ausgesetzt werden.

Seit dem 15. April bin ich Volontär-Assistentin an der psychiatrischen Klinik in Gießen.

Meine akademischen Lehrer waren in Z ü r i c h:

Abeljanz, Bühler, Dodel, Felix, Kleiner, Lang, Overton, Ruge, Schinz, Werner;

in H a l l e:

Bernstein, Eberth, Eisler, Gebhardt, Grenacher, Haasler, Heilbronner, Mehnert, Roux, Tschermak, Winternitz;

in L e i p z i g:

Böhm, Curschmann, Hofmann, Kautsch, Marchand, Menge, Päsler, Saxer, Trendelenburg, Wilms, Zweifel;

in M a r b u r g;

Ahlfeld, Aschoff, Bach, Bartels, von Behring, Bonhoff, Brauer, de la Camp, Gasser, Heß, Hildebrand, Küster, Küttner, Opitz, Rieländer, Straub, Tuczek, Zumstein.